International Journal of
Recent Innovations in Medicine and Clinical Research
Open Access, Peer Reviewed, Abstracted and Indexed Journal

ISSN: 2582-1075
https://ijrimcr.com/
Volume-1, Issue-2, 2019: 16-20

Angiome Splenique A Cellules Littorales: Quel Raisonnement Diagnostique? (A Propos D'un Cas)

Echchikhi, M[1]., Touzani, S.D[2]., Konso, M[1]., Ben El Hosni, K[1]., Moatassim Billah, N[1]. and Nassar, I[1].

[1]Service de radiologie centrale, CHU Ibn Sina, Rabat, Maroc
[2]Service de gastro-enterologie B, CHU Ibn Sina, Rabat, Maroc

Received: September 27, 2019 **Accepted:** October 26, 2019 **Published:** November 8, 2019

Resume: L'angiome à cellules littorales est une lésion splénique bénigne très rare qui se développe au dépend de la pulpe rouge de la rate. Il est caractérisé par l'absence de signes cliniques ou biologiques caractéristiques.
L'imagerie permet d'évoquer le diagnostic et d'éliminer un grand nombre de diagnostics différentiels. La confirmation du type de la lésion est toujours histologique.
Nous rapportons le cas d'une femme de 43 ans, présentant un gène chronique au niveau de l'hypochondre gauche sans aucun autre signe clinique ou biologique associé. L'angiome littoral était parmi les diagnostics évoqués devant la masse splénique objectivée à l'échographie et la TDM abdominales.
Le diagnostic a été confirmé par l'étude histologique et immuno-histochimique de la pièce opératoire.

Introduction

L'angiome splénique à cellules littorales est une lésion vasculaire bénigne très rare de la rate qui se développe au dépend des cellules de la pulpe rouge. Il peut toucher tout âge, et n'associe pas de signes cliniques ou biologiques caractéristiques. La splénomégalie est souvent rapportée, avec des cas d'hypersplénisme associé à l'angiome splénique littoral ont été rapportés dans la littérature. Le rôle de l'imagerie consiste à évoquer l'angiome littoral parmi les diagnostics les plus probables en suivant un raisonnement systématique devant une masse splénique solide.

La splénectomie est indiquée en cas de retentissement clinique ou de complication aigue de l'angiome splénique.

Observation

Il s'agit d'une femme de 43 ans qui présente une douleur chronique avec une sensation de pesanteur au niveau de l'hypochondre gauche, sans autres signes digestifs ou systémiques associés. L'examen clinique a objectivé une splénomégalie de 20cm ferme et légèrement sensible, chez une femme en bon état général. Absence d'hépatomégalie associée ou circulation veineuse collatérales. Absence d'adénopathies périphériques et de signes d'ascite.

La numération de la formule sanguine était sans anomalie, notamment pas d'hypersplénisme. Absence de syndrome inflammatoire biologique, et le bilan hépatique était normal. Une échographie abdominale a été faite montrant une volumineuse masse occupant la quasi-totalité de la rate, ovalaire, bien limitée, hyper échogène hétérogène, vascularisée au doppler couleur témoignant la nature tissulaire de la masse, elle renferme des zones micro kystiques éparses, de taille variable. Le pédicule splénique a été respecté, le tronc porte était de calibre normal, sans circulation veineuse collatérale ou autre anomalie abdominale (Figure 1).

Une tomodensitométrie a été indiquée pour une meilleure caractérisation de la masse (Figure 2), cette dernière s'est montrée de forme ovalaire, bien limitée, de densité tissulaire, avec une prise de contraste modérée et hétérogène, renfermant des petites zones liquidiennes non rehaussées par le produit de contraste. La masse comprime les organes avoisinant (estomac, angle colique gauche, rein et surrénale gauches) sans signes d'infiltration. Elle reste à distance du pédicule splénique et de l'aorte abdominale.

Par ailleurs, la graisse péri splénique a été respectée, pas d'adénopathie associée, pas de circulation veineuse collatérale ni d'autre lésion viscérale ou péritonéale.

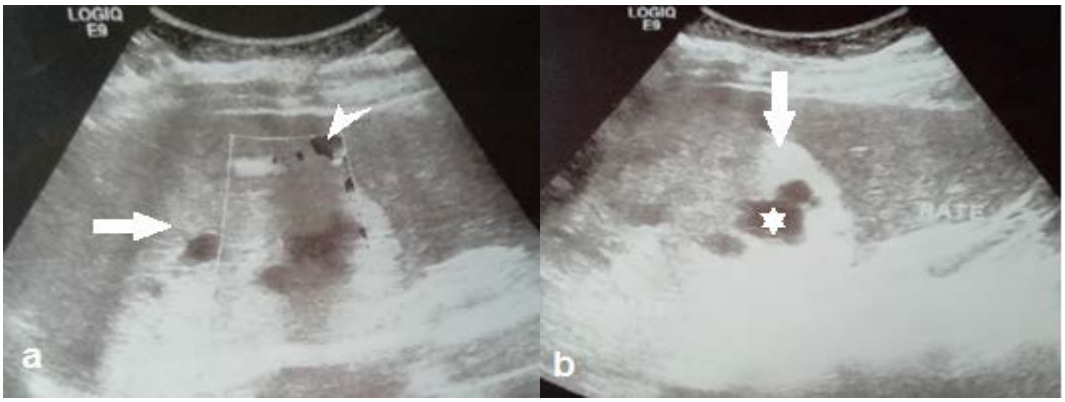

Figure 1. Images échographiques avec le mode Doppler (a) et sans Doppler (b) montrant une volumineuse masse splénique (flèche), ovalaire, bien limitée, hyper échogène hétérogène, vascularisée en mode Doppler couleur (tête de flèche) et renfermant des zones micro kystiques éparses, de taille variable (astérisque).

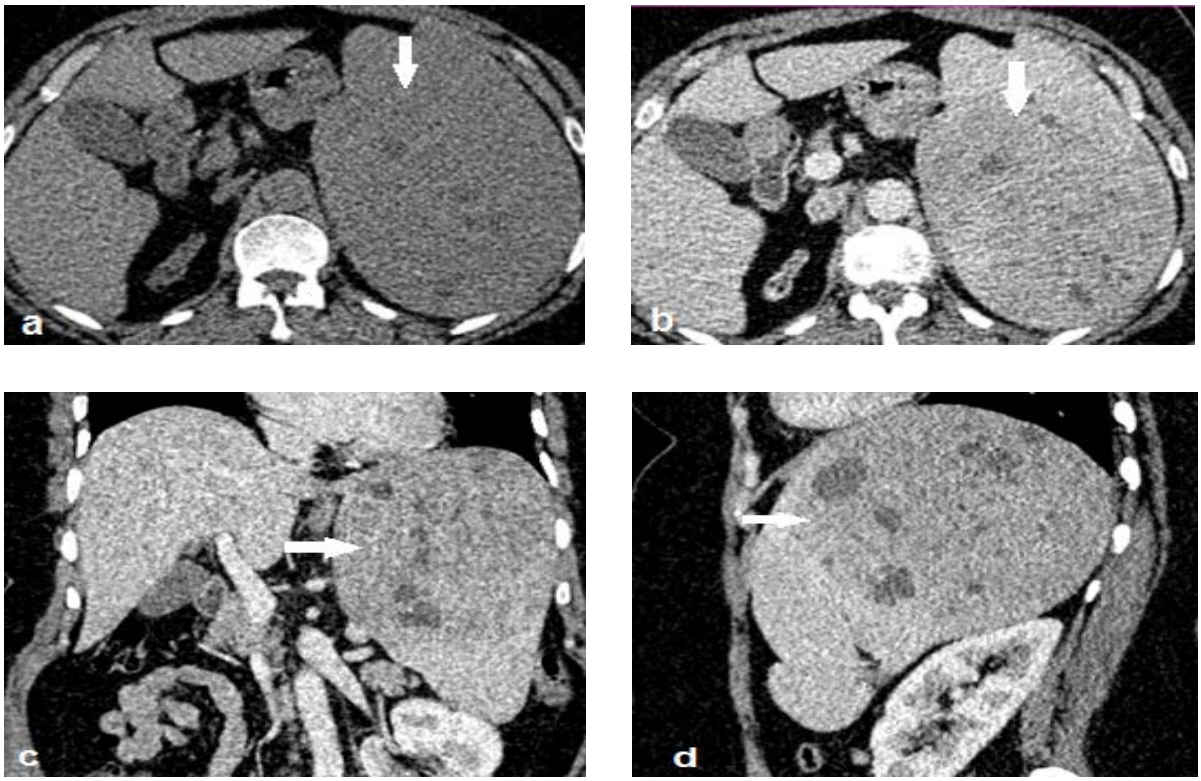

Figure 2. Images tomodensitométriques sans injection de produit de contraste (a) et après injection en coupe axiale (b), coronale (c) et sagittale (d). La TDM objective la volumineuse masse splénique (flèche) occupant la quasi-totalité de la rate, ovalaire, bien limitée, de densité tissulaire, avec une

prise de contraste modérée et hétérogène, renfermant des petites zones liquidiennes non rehaussées par le produit de contraste. La masse comprime les organes avoisinant sans signes d'infiltration.

Les diagnostics les plus probables devant cette masse splénique sont l'angiome caverneux, angiome à cellules littorales et l'hamartome.

La splénectomie a été indiquée vu le retentissement de la masse sur la qualité de vie de la patiente et sa compression des organes de voisinages (Figure 3), l'examen histologique était en faveur d'un angiome à cellules littorales. Le suivi de notre patiente est marqué par une évolution favorable.

Figure 3. Pièce de splénectomie qui est siège d'une masse bien limitée d'allure encapsulée

Discussion

La démarche diagnostique devant une masse splénique solide n'est pas toujours évidente, vu la multiplicité de types et de sous types histologiques de nature bénigne et maligne pouvant toucher cet organe.

Les nodules et masses spléniques les plus fréquemment rencontrés sont les angiomes. On distingue deux types selon la pulpe histologique prédominante : angiome capillaire (hyper vasculaire) et caverneux (présentant une vascularisation modérée et progressive). Il s 'agit généralement d'un nodule focal typiquement hyper échogène homogène à l'échographie, avec au scanner une prise de contraste intense et précoce pour l'angiome capillaire et une cinétique de rehaussement variable non spécifique en cas d'un angiome caverneux. La cinétique de rehaussement typique d'angiome caverneux, en motte périphériques précoces discontinues, avec remplissage centripète progressif et homogénéisation tardive, quoique rarement rencontrée, permet de poser le diagnostic de certitude d'hémangiome caverneux. Le rehaussement modéré hétérogène et non spécifique de la masse splénique dans notre cas évoque un angiome caverneux en tête de file des diagnostics probables.

L'angiome à cellules littorales est spécifique de la rate, décrit pour la première fois par Falk et al en 1991. Il s'agit d'une tumeur vasculaire qui se développe au dépend des cellules rouges, très rare, il peut être sous forme d'une lésion unique ou lésions multiples de petite taille. [1] A l'échographie c'est une lésion bien limitée, généralement hyper échogène hétérogène pouvant parfois renfermer des zones kystiques comme le cas chez notre patiente, sur la TDM il est généralement hypodense sur les acquisitions précoces, avec un remplissage hétérogène non spécifique et homogénéisation tardive. [2] L'absence de signes spécifiques d'angiome littoral en imagerie ne permet pas la confirmation ou l'élimination de ce diagnostic devant notre cas. Les cas d'angiome splénique à cellules littorales rapportés dans la littérature décrivent des masses volumineuses bien limitées et hétérogènes [3] [4] [5], associées parfois à des complications liées au caractère volumineux et compressif de l'angiome telle que l'hypertension portale par compression de la veine splénique. [4]

L'hamartome splénique est une tumeur bénigne souvent unique et volumineuse, qui présente les mêmes composantes du tissu splénique normal mais de proportions variables. On distingue trois sous types histologiques de l'hamartome en fonction de la pulpe splénique prédominante : hamartome « pulpaire » ou « cordonale » composé principalement des cellules de la pulpe rouge, « folliculaire » associant les cellules de la pulpe rouge, la corpuscule de Malpighi et les gaines lymphoïdes péri-artérielles, et l'hamartome fibreux dont les remaniements fibreux sont prédominants. En imagerie on trouve une lésion volumineuse bien limitée hétérogène, caractérisée par des zones de remaniements kystiques, hémorragiques, calciques et fibreux [7] [8] [9]. Ainsi le caractère bénin non agressif et le rehaussement variable et non spécifique de l'hamartome sur le scanner, permet de l'évoquer comme diagnostic possible chez notre patiente.

Le lymphome splénique primitif correspond à un lymphome B non hodgkinien , rare (2 % de des lymphomes non hodgkiniens) [10], il touche préférentiellement le sujet âgé avec un âge moyen de 65 ans, il se présente habituellement sous forme d'une splénomégalie associée parfois à des adénopathies du hile splénique et rarement à une hépatomégalie et adénopathies à distance. L'hémogramme retrouve une ou plusieurs cytopénies avec des cellules lymphomateuses circulantes. Le diagnostic de certitude repose sur l'étude histologique après une splénectomie. Les mesures thérapeutiques du lymphome splénique incluent généralement une chimiothérapie afin d'obtenir une rémission complète de la maladie. [11] [12]

L'atteinte métastatique de la rate est très rare présentant une fréquence de 7% et elle est exceptionnellement isolée, les cancers primitifs les plus rencontrés sont les mélanomes et les carcinomes de l'ovaire, du sein et du poumon [13] [14]. Une métastase splénique correspond à une masse ou nodule unique ou multiples hypo échogènes à l'échographie et hypo denses au scanner, sans signes caractéristiques de rehaussement après injection de produit de contraste. Vu l'absence des lymphatiques afférentes à la rate, les localisations secondaires spléniques se font par voie artérielle systémique à un stade évolué de la maladie primitive, généralement après un passage hépatique et pulmonaire, ce mécanisme de dissémination permet d'éliminer ce diagnostic facilement en absence d'autre localisations secondaires associées. [14]

Chez notre patiente on a pu éliminer le lymphome et la métastase splénique devant le bilan biologique normale et l'absence d'autre anomalie suspecte associée. Tous les arguments ont orienté alors vers une lésion bénigne. La splénectomie a été indiquée (Figure 3) et le diagnostic d'angiome à cellules littorales a été prouvé histologiquement. On note une bonne évolution de la patiente en postopératoire immédiat et tardif.

Conclusion

La démarche diagnostic devant une masse splénique solide n'est pas toujours facile, vu la multiplicité de la gamme diagnostique et la variabilité des présentations cliniques et biologiques et des aspects en imagerie. L'angiome à cellules littorales est une tumeur vasculaire bénigne, quoique rare elle doit être évoquée en se basant sur des arguments cliniques et radiologiques, son diagnostic de certitude repose sur l'étude histologique.

Conflicts of Interest

The authors declare no conflicts of interest regarding the publication of this paper.

References

1. Nouts, C., Labouery, E., Morlat, P., Loury-Larivière, I., Lacoste, D., Bernard, N. and Beylot, J. 1996. Angiome splenique a cellules littorales: une nouvelle entite anatomopathologique. La Revue de medecine Interne, 17: 484s.

2. Bhatt, S., Huang, J. and Dogra, V. 2007. Littoral cell angioma of the spleen. American Journal of Roentgenology, 188(5): 1365-1366.

3. Lyu, S. and He, Q. 2019. Huge Littoral Cell Angioma of the Spleen: A Case Report. Journal of Nippon Medical School, 86(3) : 179-182.

4. Fotis, K., Christina, L., Ioannis, P., Angelos, K., Dionysios, L. and Evangelos, K. 2019. The Sequence of the Evil: A Case Report of Idiopathic Noncirrhotic Portal Hypertension Associated With Littoral Cell Angioma of the Spleen, 4 Years After the Successful Treatment of a Colon Cancer. Journal of Clinical and Experimental Hepatology, 9(2): 273-276.

5. Takayoshi, K., Doi, G., Tsuruta, N., Yoshihiro, T., Nio, K., Tsuchihashi, K., ... and Oda, Y. 2018. Successful chemotherapeutic treatment for metastatic littoral cell angioma: A case report. Medicine, 97(15): 378.

6. Cheng, N., Chen, J., Pan, Y., Jiang, Y., Zhou, J. and Shao, C. 2018. Splenic hamartoma with bizarre stromal cells: a case report and literature review. Diagnostic Pathology, 13(1): 8.

7. Lee, H. and Maeda, K. 2009. Hamartoma of the spleen. Archives of Pathology and Laboratory Medicine, 133(1): 147-151.

8. Urquijo, M.G., Rodarte-Shade, M., Rangel-Rangel, R., Castillo-Meraz, J.A., Rodriguez-Tejeda, J.R. and Gil-Galindo, G. 2018. A giant splenic hamartoma associated with hematologic disorders: A case report. Annals of Medicine and Surgery, 36: 199-202.

9. Komo, T., Hihara, J., Kanou, M., Kohashi, T., Ohmori, I., Yoshimitsu, M., ... and Mukaida, H. 2017. Splenic hamartoma associated with thrombocytopenia: a case report. International Journal of Surgery Case Reports, 39: 172-175.

10. Voinchet, H., Etienne, G., Ghiringelli, C.B., Pellegrin, J.L., Viallard, J.F., Parrens, M. and Longy-Boursier, M. 2010. Lymphomes spléniques de la zone marginale et auto-immunité: à propos de six cas. La Revue de Médecine Interne, 31(1): 4-11.

11. Roussel, M., Michèle Malet, A. and Troussard, X. 2006. Lymphomes spléniques de la zone marginale. Revue Francophone des Laboratoires, 379.

12. Jaffe, E.S., Harris, N.L., Stein, H. and Vardiman, J.W. 2001. Tumours of haematopoietic and lymphoid tissues: pathology and genetics. World Health Organization classification of tumours. Lyon: IARC Press.

13. Lachachi, F., Abita, T., Fontanier, S.D., Maisonnette, F. and Descottes, B. 2004. Rupture spontanée de rate révélatrice d'une métastase splénique d'un cancer du poumon. In Annales de chirurgie, 129(9): 521-522.

14. Montemurro, S., Maselli, E., Ruggieri, E., Caliandro, C., Rucci, A., Zito, A.F. and Sciscio, V. 2008. Isolated splenic metastasis from colon cancer. Report of a case. Tumori Journal, 94(3): 422-425.

Citation: Echchikhi, M., Touzani, S.D., Konso, M., Ben El Hosni, K., Moatassim Billah, N. and Nassar, I. 2019. Angiome Splenique A Cellules Littorales: Quel Raisonnement Diagnostique? (A Propos D'un Cas). International Journal of Recent Innovations in Medicine and Clinical Research, 1(2): 16-20.

Copyright: This is an open-access article distributed under the terms of the Creative Commons Attribution License, which permits unrestricted use, distribution, and reproduction in any medium, provided the original author and source are credited. **Copyright©2019;** Echchikhi, M. *et al.*, (2019).